Clínica Universitária de Radiologia

Reunião Bibliográfica

Lara Rodrigues

4ª-feira, 4 Janeiro 2012

Dir.: Prof. Dr. Filipe Caseiro Alves

Clínica Universitária de Radiologia

Reunião Bibliográfica

"ESUR guidelines: ovarian cancer staging and follow-up"

Rosemarie Forstner, Evis Sala, Karen Kinkel, John A. Spencer; European Society of Radiology 2010

Abstract

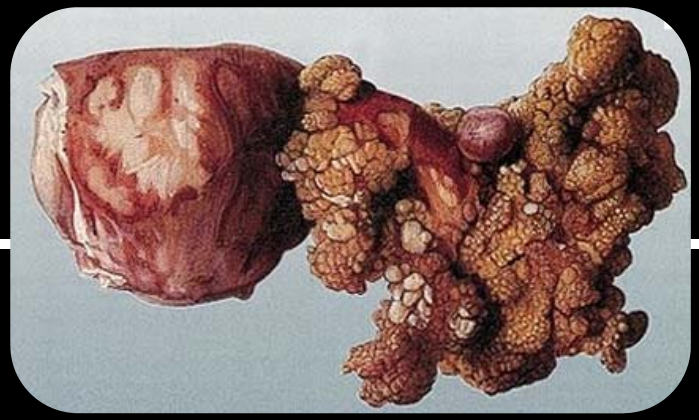

- <u>Objectivos:</u>
- Definir *guidelines* claras sobre o estadiamento e seguimento das doentes com cancro do ovário
- Fornecer ao radiologista uma orientação sobre os aspectos chave a reportar (reuniões multidisciplinares)

ESUR Guidelines
European Society of Urogenital Radiology

Abstract

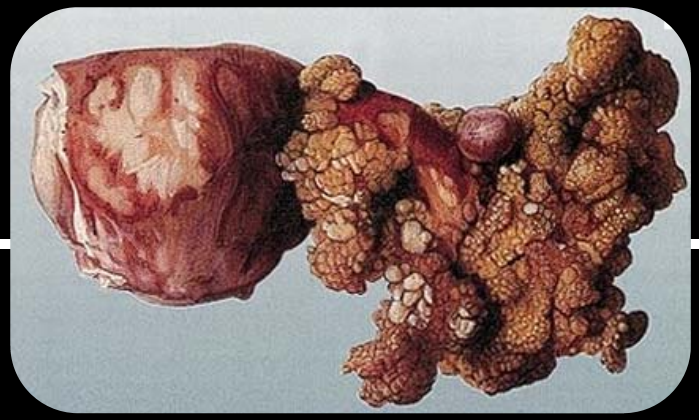

- <u>Métodos:</u>
- *Guidelines* foram definidas pelo Subcomité de Imagiologia Feminina do ESUR (*European Society of Urogenital Radiology*)
- Consenso de acordo com a prática corrente e os protocolos imagiológicos de 12 instituições de referência; exaustiva revisão da literatura

ESUR Guidelines
European Society of Urogenital Radiology

Abstract

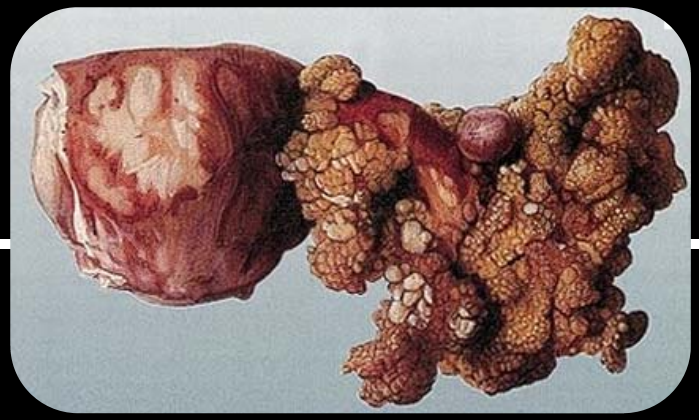

- <u>Resultados:</u>
- TC (bases pulmonares → regiões inguinais), método imagiológico de eleição para o estadiamento préoperatório
- Apresentados os critérios diagnósticos + imp^{tes} e delineada uma estrutura base para um relatório de estadiamento préoperatório
- Monitorização: clínica + CA-125
- Suspeita de recidiva → TC (1ª linha)

ESUR Guidelines
European Society of Urogenital Radiology

Abstract

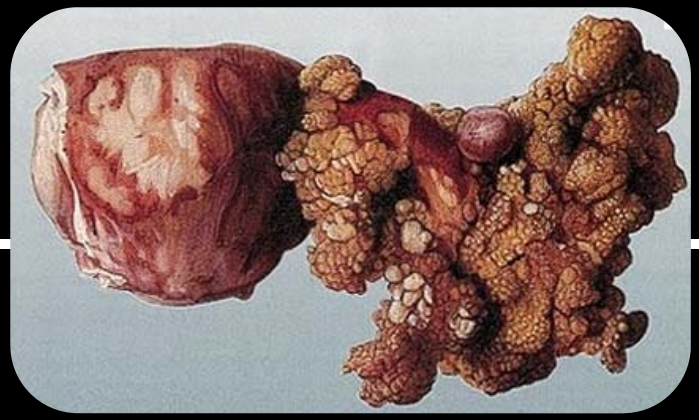

- Conclusões:

- TC - método imagiológico de eleição para estadiamento préoperatório e detecção de recidiva em doentes com cancro do ovário

"ESUR guidelines: ovarian cancer staging and follow-up"

Rosemarie Forstner, Evis Sala, Karen Kinkel, John A. Spencer; European Society of Radiology 2010

ESUR Guidelines
European Society of Urogenital Radiology

Introdução

- **Ecografia –**
  técnica imagiológica de 1ª linha perante suspeita de massa anexial

- Massa anexial benigna → conduzida de acordo com sintomas

- Estadiamento apenas deve ser feito em doentes com suspeita de c. ovário e não para massas anexiais indeterminadas (→ RM pélvica)

Introdução

- **Estadiamento:**
  - (1) massa anexial complicada provavelmente maligna ou
  - (2) massa anexial complicada não inflamatória associada a ascite

Introdução

- **Objectivos Estadiamento:**

1) Confirmar a natureza maligna da massa anexial
2) Avaliar a carga tumoral, mapear a doença metastática e identificar possíveis complicações (por ex., obstrução intestinal, hidronefrose ou trombose venosa)
3) Excluir uma localização 1iva GI ou pancreática, cuja metastização poderia mimetizar c. ovárico

→ Estratégia terapêutica

Introdução

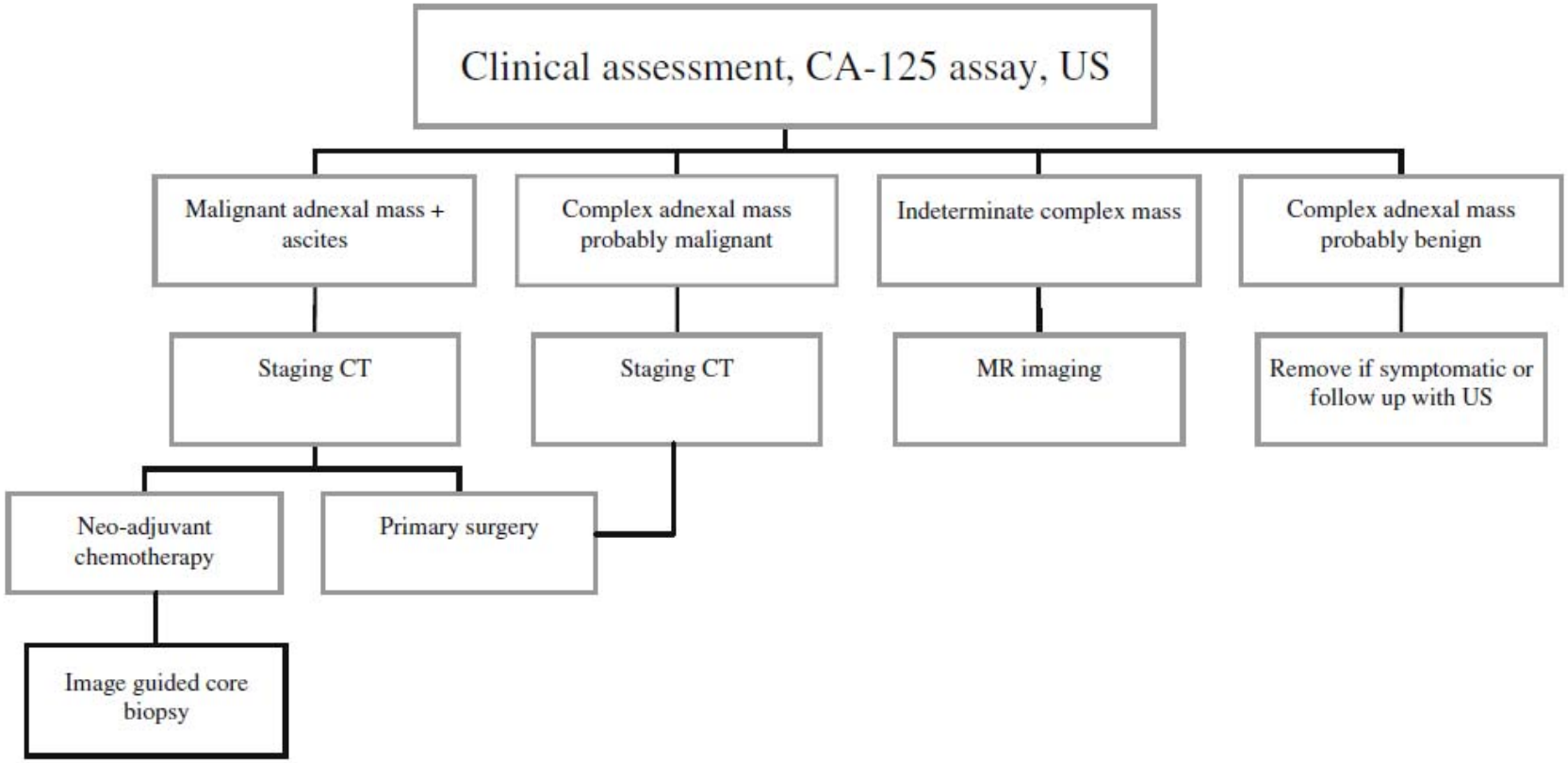

Algoritmo para o estudo de uma massa anexial

Introdução

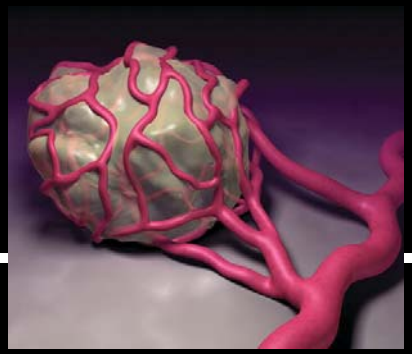

- **CA-125**, marcador tumoral diagnóstico + usado:
  - fornece informação limitada aquando do estadiamento inicial
  - mas é crucial na monitorização (doseamentos seriados)

- 90% FP mulheres prémenopausa → inútil como teste isolado neste grupo etário

- CA-125 pode indicar a provável extensão tumoral e, como conseguinte, a probabilidade de sucesso da cirurgia citoredutora

Introdução

- *Guidelines* para:

1) Recomendar a modalidade imagiológica de escolha para o estadiamento do c. ovário

2) Fornecer recomendações técnicas práticas

3) Apresentar critérios diagnósticos importantes para a decisão terapêutica

ESUR Guidelines
European Society of Urogenital Radiology

Estadiamento primário

- **TC –** modalidade imagiológica de escolha:
  - ✓ Tempo exame reduzido
  - ✓ Acessível
  - ✓ Reprodutibilidade dos resultados para comparações futuras

Estadiamento primário

- **TC – técnica imagiológica:**
  - ✓ Jejum de pelo menos 4h
  - ✓ Opacificação / preenchimento intestinal com 1000 mL contraste diluído ou água 1h antes (via oral)
  - ✓ CIV, aquisição em fase venosa (aos 70-90s) para permitir realce do componente sólido da massa anexial e dos implantes peritoneais
  - ✓ Reformatações nos planos coronal e sagital

Estadiamento primário

- **RM – 2ª linha:**
  - Resolução de problemas diagnósticos (massas anexiais indeterminadas), +++ doentes jovens
  - CIs da TC (contraste iodado, IR e gravidez)
  - Gravidez / risco de Fibrose Sistémica Nefrogénica: DWI para avaliação de disseminação peritoneal

Estadiamento primário

- **Ecografia:**
  - ⟹ Biópsia dirigida ecoguiada
- **PET/CT:**
  - Aumenta a acuidade Dx na detecção de depósitos peritoneais / serosos de pequenas dimensões e mtxs além do abdómen e da pélvis
  - Alternativa se CI à realização de TC
  - Pode estar indicada na suspeita de estadio IV e perante adenopatias de aspecto indeterminado

Estadiamento primário

- **TC –** Cobertura do tórax distal às regiões inguinais

Estadiamento primário

- **TC –** Cobertura do tórax distal às regiões inguinais
- Bases pulmonares:
  - ✓ Gânglios cardiofrénicos
  - ✓ Derrame pleural (citologia mandatória para classificação em estadio IV)
- Se adenopatias suprarenais ou derrame pleural, realizar TC torácica ou idealmente PET/CT para avaliação:
  - mediastino
  - escavados supraclaviculares
  - *(nos restantes casos, não fornece qq informação complementar)*

Estadiamento primário

- **Relatório Imagiológico**
- Planeamento terapêutico e estadio doença dependem directamente da informação acerca do tumor 1ivo e da presença / extensão da doença metastática
- **Elementos essenciais a reportar**
  - **(1) Massa ovárica:** dimensões, morfologia e uni / bilateralidade; descrição de características de malignidade

Estadiamento primário

- **Elementos essenciais a reportar**
  - **(2) Envolvimento locoregional:** espessamento endometrial, bexiga, invasão intestinal ou da parede pélvica lateral
  - **(3) Complicações:** obstrução intestinal, hidronefrose, trombose venosa
  - **(4) Ascite:** pélvis, abdómen superior; avaliação qualitativa do volume

Estadiamento primário

- **Elementos essenciais a reportar**
  - **(5) Metástases omentais**
  - **(6) Implantes peritoneais / serosos** além da escavação pélvica: localização e dimensões
  - **(7) Envolvimento do mesentério do ID:** contracção ou repuxamento de ansas intestinais
  - **(8) Localizações supracólicas:** ligamentos gastrohepático, gastroesplénico e esplenocólico

Estadiamento primário

- **Elementos essenciais a reportar**
  - **(9) Adenopatias:** localização se eixo curto > 1 cm ou se conglomerado de ggs de <s dimensões
  - **(10) Gânglios cardiofrénicos:** eixo curto > 5 mm
  - **(11) Metástases hepáticas / esplénicas:** superficiais, subcapsulares ou parenquimatosas
  - **(12) Invasão da parede abdominal**
  - **(13) Derrame pleural:** presença e volume

Estadio – classificação FIGO/TNM

Estadiamento primário

TNM	FIGO	Imaging findings	Additional findings in surgical/histopathological staging
T1	*Stage I*	*Tumour limited to the ovaries*	
T1a	IA	Limited to one ovary, no ascites	Intact capsule and no tumour on the external surface
T1b	IB	Limited to both ovaries, no ascites	Intact capsule and no tumour on the external surface
T1c	IC	Stage IA or IB with ascites	With tumour on surface or capsule ruptured, or ascites or peritoneal washings positive for malignant cells
T2	*Stage II*	*Growth involving one or both ovaries, pelvic extension*	
T2a	IIA	Extension and/or metastases to the uterus or/and fallopian tubes	
T2b	IIB	Extension to other pelvic tissues	
T2c	IIC	Tumour either IIA or IIB with ascites	Ascites or peritoneal washings positive for malignant cells
T3 and/or N1	*Stage III*	*Tumour involving one or both ovaries, peritoneal implants (including small bowel and omentum) outside the pelvis including liver surface implants and/or metastases of retroperitoneal or inguinal lymph nodes*	
T3a	IIIA	Tumour grossly limited to the true pelvis, large volumes of ascites	Microscopic implants of abdominal peritoneum
T3b	IIIB	≤2 cm implants of abdominal peritoneal surfaces, large volumes of ascites	
T3c and/or N1	IIIC	>2 cm implants of abdominal peritoneal surface and/or retroperitoneal or inguinal lymph nodes; large volumes of ascites	
M1	*Stage IV*	*Growth involving one or both ovaries, distant metastases, parenchymal liver metastases, pleural effusion with pleural abnormalities*	Pleural effusion with positive cytology

Estadio – classificação FIGO/TNM

Estadiamento primário

- **Critérios RECIST -** são desnecessários, pois a carga tumoral é reavaliada após a cirurgia e usada como novo *baseline* para monitorização da resposta ao tratamento

- **Equipas Multidisciplinares:**
  - ✓ Selecção apropriada de doentes para cirurgia citoredutora versus QT neoadjuvante
  - ✓ Escolha da técnica cirúrgica
  - ✓ Indicação de biópsia guiada

Estadiamento primário

- **C. Ovário "não-optimamente" ressecável:**

  = beneficia de QT neoadjuvante =

  - Comorbilidades médicas
  - Doença estadio IV
  - Carga tumoral extensa

Retroperitoneal presacral disease
Lymph node enlargement above the renal hilum Abdominal wall invasion Parenchymal liver metastases and subcapsular liver metastases Implants of >2 cm: diaphragm, lesser sac, porta hepatis, intersegmental fissure, gall bladder fossa; gastrosplenic, gastrohepatic ligament and small bowel mesentery

Critérios imagiológicos de irressecabilidade

Estadiamento primário

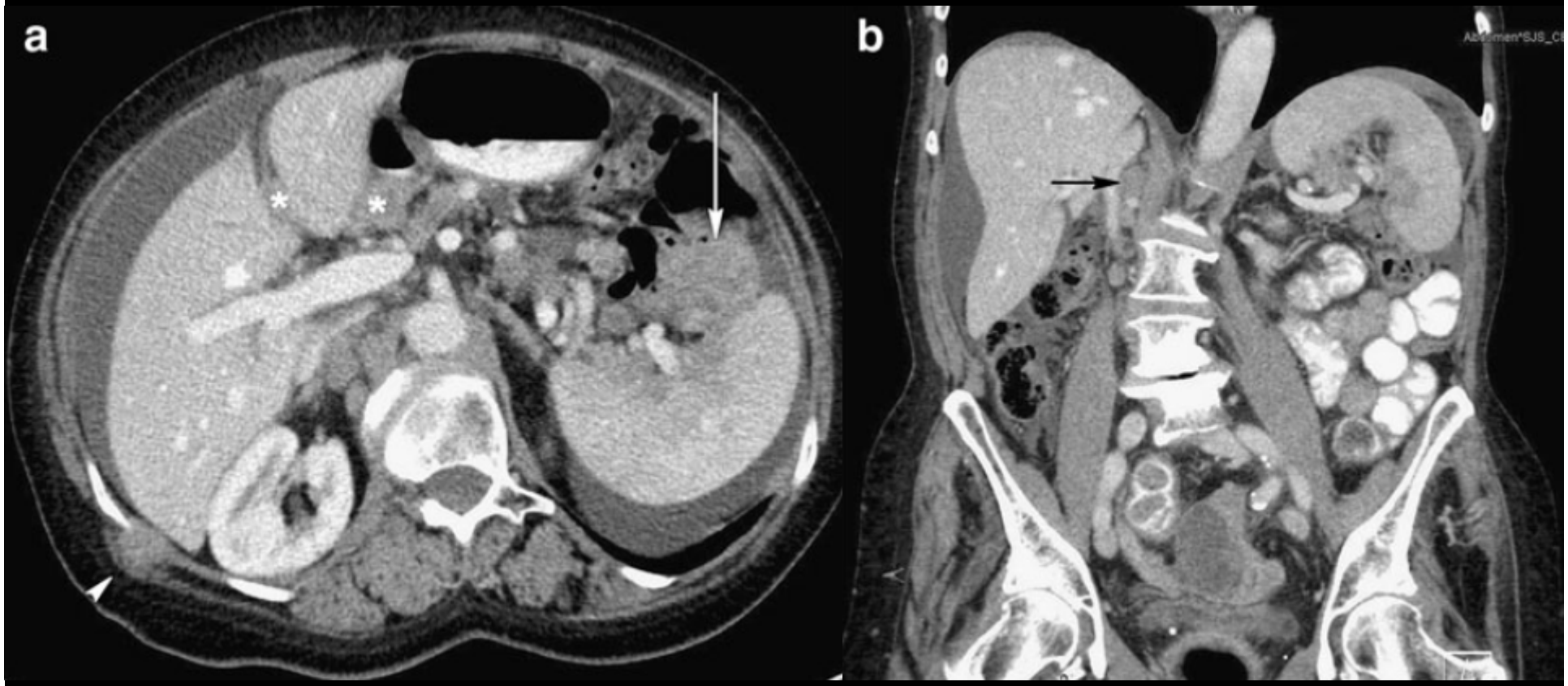

Estadiamento primário

- **<u>Biópsia dirigida eco/TCguiada:</u>**

- Segura, minimamente invasiva
- Resultado histológico
- Pode evitar uma cirurgia desnecessária e alterar o regime terapêutico
- Sem evidência de disseminação tumoral ao longo do trajecto da agulha

Estadiamento primário

- **<u>Biópsia dirigida eco/TCguiada:</u>**
  - Antes de QT neoadjuvante
  - História de neoplasia prévia (tracto GI, pâncreas, mama, melanoma, linfoma ou outras com reconhecida metastização ovárica e peritoneal)
  - Tumor 1^{ivo} desconhecido ou incerteza do diagnóstico

Características Chave

- > 70% doentes com c. ovário apresentam-se em estadio III
- Se suspeita de c. ovário, a presença de ascite no abdómen superior (mesmo sem implantes peritoneais visíveis) é indicativa de metastização peritoneal; grande volume → estadio IIIA
- Atenção! Massa anexial + ascite + derrame pleural pode representar Síndrome de Meigs (condição benigna!)
- Tumores ováricos associados a adenopatias abundantes ao Dx inicial incluem:
  - tipo indiferenciado
  - disgerminoma
  - c. trompa Falópio

Características Chave

- Metástases hepáticas / esplénicas:
  - parenquimatosas são raras;
  - superficiais são frequentes, mas devem ser ≠adas das subcapsulares (algum crescimento infiltrativo) → influência no planeamento cirúrgico

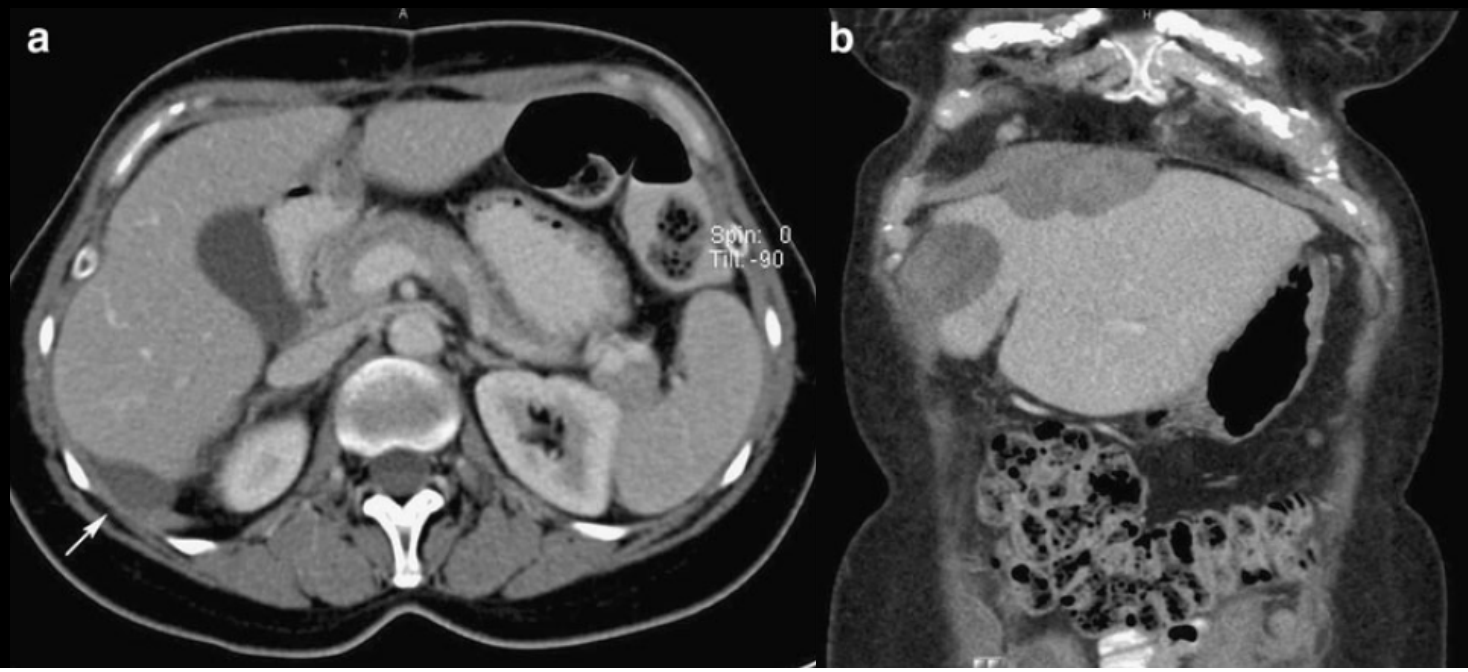

Características Chave

- Se derrame pleural → estudo citológico obrigatório para classificação em <u>estadio IV</u>
- Ggs cardiofrénicos com eixo curto > 5 mm devem ser considerados suspeitos de doença em <u>estadio IV</u>
- Em doentes com carcinomatose peritoneal e ↑ CA-125 sem massa ovárica associada:
  - examinar estômago, pâncreas, cólon com pormenor;
  - considerar uma doença neoplásica peritoneal 1ária (Bx dirigida)
- Se história de neoplasia GI ou mamária prévia, considerar a hipótese Dx de metástases ováricas

Estadiamento PósOperatório

- **Monitorização:** clínica + CA-125
- **TC -** após tto:

1. Avaliar presença de doença residual após cirurgia
2. Monitorizar resposta e detectar doença residual após QT
3. Avaliar complicações do tto
4. Verificar progressão ou recidiva da doença
5. Avaliar doentes com ventre agudo por obstrução intestinal, por ex. (aderências ou recidiva tumoral)